

DOI <https://doi.org/10.30898/1684-1719.2020.10.1>

УДК 621.396

ПРИМЕНЕНИЕ МЕТОДА ПЕРЕНОРМИРОВКИ С ОГРАНИЧЕНИЕМ К ОБРАБОТКЕ МЕДИЦИНСКИХ УЛЬТРАЗВУКОВЫХ ИЗОБРАЖЕНИЙ

А. В. Кокошкин

Фрязинский филиал Института радиотехники и электроники им. В.А. Котельникова РАН, 141120, Московская обл., г. Фрязино, пл. Введенского, 1

Статья поступила в редакцию 29 сентября 2020 г.

Аннотация. В работе предлагается применение методики сочетания модернизированного метода перенормировки с ограничением с последующей билатеральной фильтрацией для улучшения качества медицинских ультразвуковых изображений. Обработка по такому алгоритму повышает общий контраст изображения, сглаживает спекл-шум и позволяет хорошо справляться с определением локализации значимых объектов. Представленные результаты свидетельствуют о существенном повышении качества изображений УЗИ, что может служить вспомогательным инструментарием для медицинских работников при уточнении постановки диагноза.

Ключевые слова: ультразвуковые исследования, обработка изображений, метод перенормировки с ограничением, билатеральная фильтрация

Abstract. This article proposes the application of the technique of combining the modernized method of renormalization with limitation with subsequent bilateral filtering to improve the quality of medical ultrasound images. Processing according to this algorithm increases the overall contrast of the image, smoothes out speckle noise and makes it possible to cope well with determining the localization of significant objects. The presented results indicate a significant improvement in the quality of ultrasound images, which can serve as an auxiliary tool for medical workers when clarifying the diagnosis.

Key words: ultrasound research, image processing, method of renormalization with limitation, bilateral filtering.

Введение

Ультразвуковые исследования (УЗИ) повсеместно и широко используются практически во всех современных медицинских учреждениях. К преимуществам такого подхода относится то, что устройства для УЗИ компактны и относительно недороги, а сами исследования относятся к неинвазивным. Они являются важными для диагностики заболеваний и контроля лечения внутренних органов, сосудов и суставов организма. Незаменимы УЗИ при акушерском сопровождении пациентов, поскольку ультразвук является безопасным и дает информацию о здоровье будущей мамы и правильности развития её ребёнка.

Аппарат УЗИ оценивает расстояние до границы разделения плотностей двух тел, основываясь на времени прохождения волны, отраженной от границы раздела. Это возможно потому, что различные ткани организма обладают неодинаковым акустическим сопротивлением, величина которого зависит от их плотности и скорости распространения звуковых волн. Чем больше разность величин акустического сопротивления граничащих друг с другом тканей, тем больше отражение и больше интенсивность зарегистрированного сигнала. Однако качество получаемых ультразвуковых изображений страдает от мультипликативного спекл-шума. Он возникает из-за интерференции волн, вызванной множественным рассеянием от малых относительно элемента разрешения отражателей. Спекл-шум проявляется в виде светлых пятен (и ярких точек), беспорядочно разбросанных по всему полю изображения. Иногда спекл-картину называют "зернистостью" или "гранулярной" структурой изображения. Необходимо отметить, что подавление спекл-шума является актуальной задачей практически во всех системах дистанционного зондирования. Помимо УЗИ, подобные шумы являются одной из основных проблем при обработке данных радиолокаторов с синтезированной апертурой.

Все разрабатываемые технологии и методы подавления спекл-шума направлены на то, чтобы очистить изображение от паразитных шумов,

артефактов, убрать зернистость, более четко выделить границы сред на изображении.

Борьба со спекл-шумом ведётся в двух направлениях. Первое - это совершенствование аппаратной части системы, где с помощью различных технических средств повышается качество визуализации. Второе - это цифровая обработка уже полученного изображения.

Наша работа посвящена второму направлению борьбы со спеклами - цифровой обработке изображений УЗИ. Это направление является актуальным. Поскольку в настоящее время применение цифровых методов подавления спекл-шума стало стандартом при ультразвуковых исследованиях, многие производители включают наиболее эффективные алгоритмы в базовую комплектацию своих приборов. При улучшении ультразвуковых изображений методами цифровой обработки распространёнными способами подавления спекла являются медианная фильтрация и фильтр Винера [1]. Кроме того для целей шумоподавления используют фрактальное кодирование [2, 3]. В данной работе, для улучшения качества УЗИ, предлагается использовать метод перенормировки с ограничением [4]. В дополнении к этому рассматривается применение Билатеральной фильтрации [5].

1. Обоснование предлагаемой методики

Для улучшения качества изображений УЗИ предлагается обработать их с помощью метода перенормировки с ограничением (МПО). Делается это для того, чтобы в среднем аксиально-симметричная (изотропная) часть амплитудного пространственного спектра исследуемых изображений стала соответствовать модели универсального опорного спектра (УОС), т.е. модели спектра изображения "хорошего" качества [4, 6]. При этом необходимо заметить, что наиболее значимая информация об изображении содержится не в амплитудной, а в фазовой части спектра изображения. Значит, при устранении возможных искажений все границы сред и контуры объектов на УЗИ сохранят свою локализацию. Однако спекл-шум имманентно присущ УЗИ. Поэтому, как

второй этап процедуры улучшения качества таких изображений, необходима дополнительная обработка. Поскольку медианные фильтры и их модификации, достаточно часто применяемые на практике, могут привести к тому, что степень размытия границ объектов на изображениях может превысить допустимые значения, предлагается применить Билатеральную фильтрацию [5, 7]. Это позволит сгладить изображение с сохранением четких границ объектов, т.е. детализация изображения при УЗИ не должна пострадать.

2. Реализация методики по улучшению качества ультразвуковых изображений

Демонстрация работы методики по улучшению качества изображения проводится на примере УЗИ гепатоцеллюлярной аденомы (ГЦА) (син.: гепатома, печеночноклеточная аденома — доброкачественная печеночно-клеточная опухоль, возникающая, как правило, в неизмененном органе). При УЗИ ГЦА обычно выглядит как солитарное гетерогенное образование с четкими контурами различной степени эхогенности (источник: <https://medicalplanet.su/oncology/161.html>). В качестве исходного взято изображение рис.1 (размером 640 на 480 пикселей) из атласа ультразвуковых изображений: <https://www.medison.ru/ultrasound/gal103.htm>

В данном примере для получения изображения УЗИ использован конвексный датчик, имеющий выпуклую одномерную приёмо-передающую решетку, от которой лучи расходятся веером. При использовании конвексных датчиков получаемое изображение по ширине на несколько сантиметров больше размеров самого датчика. Поэтому для уточнения анатомических особенностей необходимо учитывать это несоответствие. Рис.2 показывает результат преобразования ультразвукового изображения из секторального вида - (а) в прямоугольный - (б).

Далее применим метод перенормировки с ограничением к прямоугольному изображению УЗИ рис.2(б). Причём используем два варианта МПО. Первый "классический" остаётся таким же, как было представлено в [4] и

зарегистрировано в свидетельстве о государственной регистрации программы для ЭВМ [8]. Т.е. изображение УЗИ перенормируется только на модель универсального опорного спектра. Второй "модифицированный" вариант МПО использует модель УОС с приподнятыми (в полтора раза относительно "классического" МПО) высокими пространственными частотами. Делается это для того, чтобы на изображении лучше проявились мелкие детали.

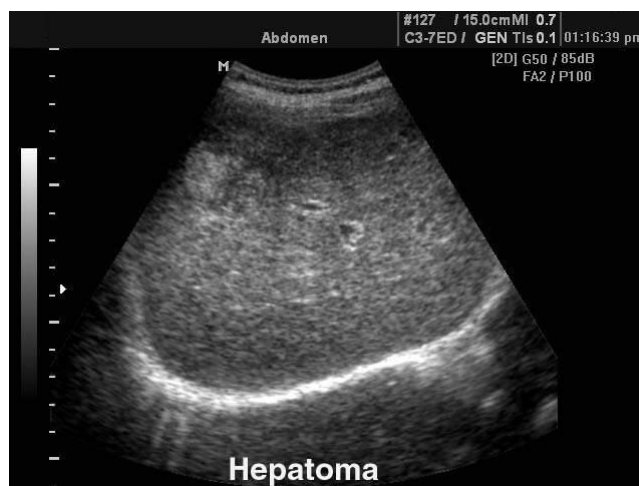

Рис.1. Изображение УЗИ Гепатоцеллюлярной аденомы.

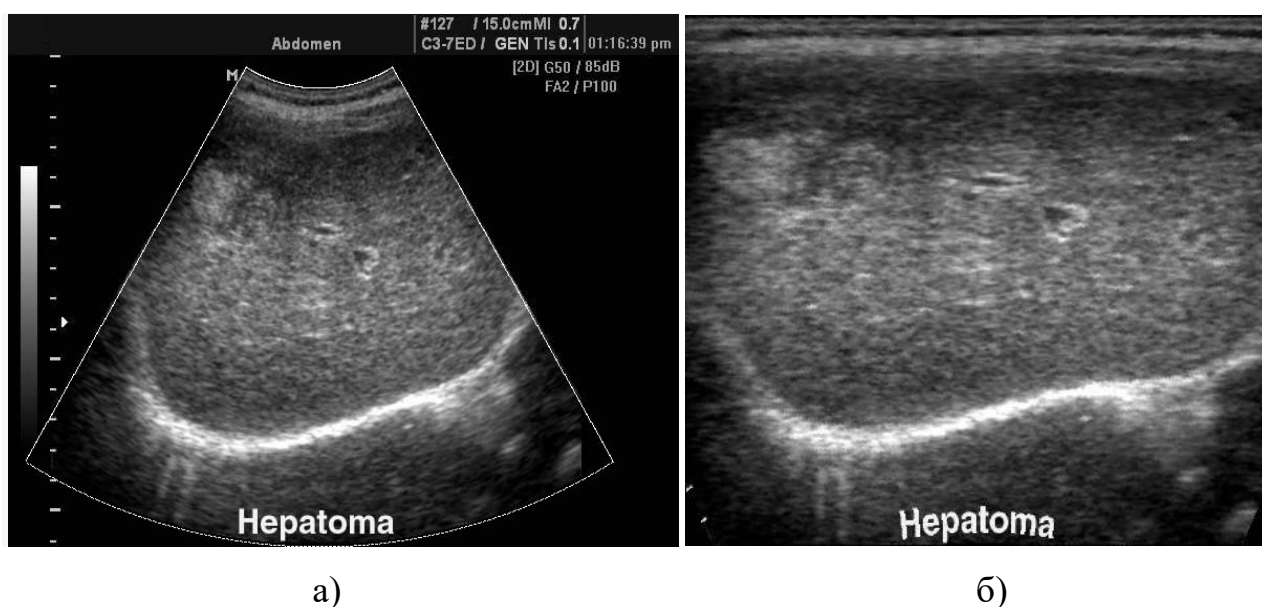


Рис.2. Преобразование исходного ультразвукового изображения из секторального вида - (а) в прямоугольный - (б).

Поскольку предполагается, что какому-либо размытию исходное изображение не подвергалось, то искажающая Аппаратная функция в обоих

случаях принимается "игольчатой", т.е. шириной много менее одного пиксела. Рис.3 показывает (в логарифмическом масштабе) внешний вид амплитудных пространственных спектров прямоугольных изображений: исходного - (а), обработанного "классическим" МПО - (б), обработанным модифицированным МПО - (в).

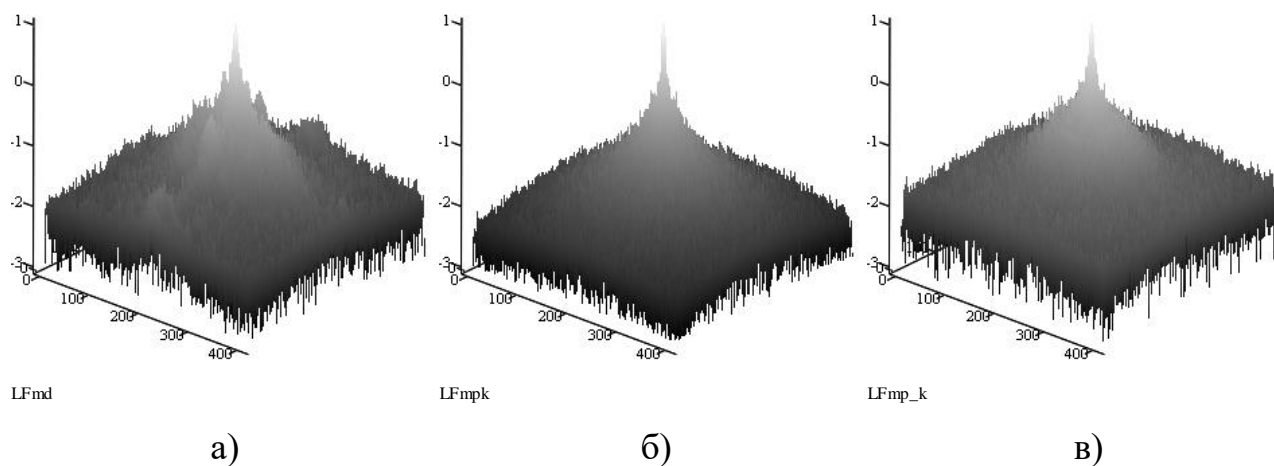


Рис.3 (Логарифмический масштаб). Амплитудные пространственные спектры прямоугольных изображений: исходного - (а), обработанного "классическим" МПО - (б), обработанным модифицированным МПО - (в).

Рис.4. демонстрирует применение двух вариантов МПО к изображению УЗИ рис.2(б).

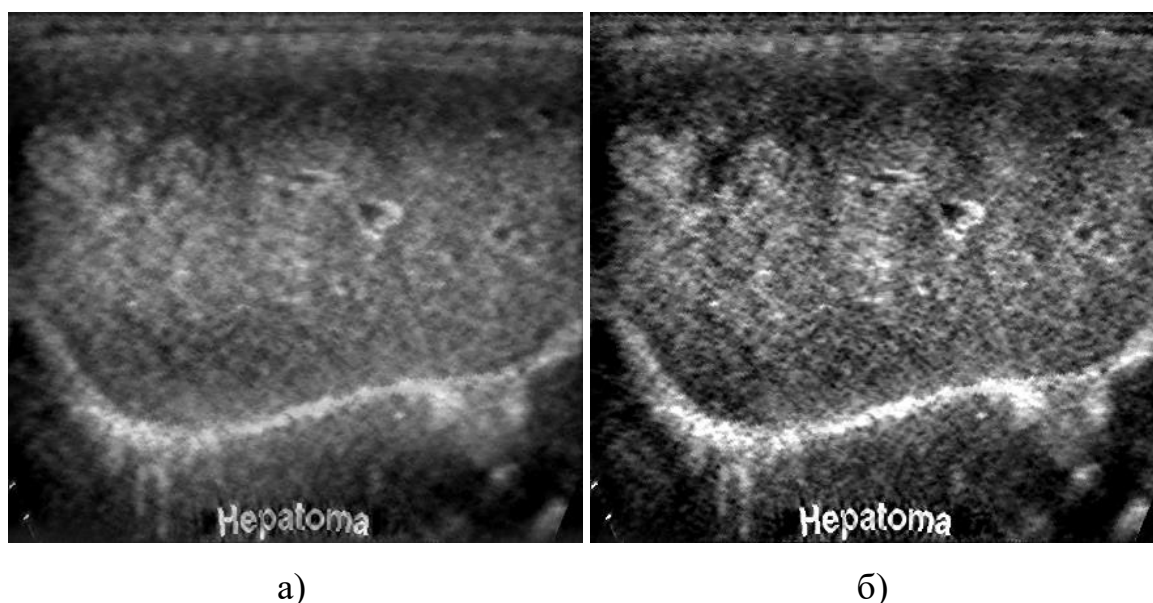
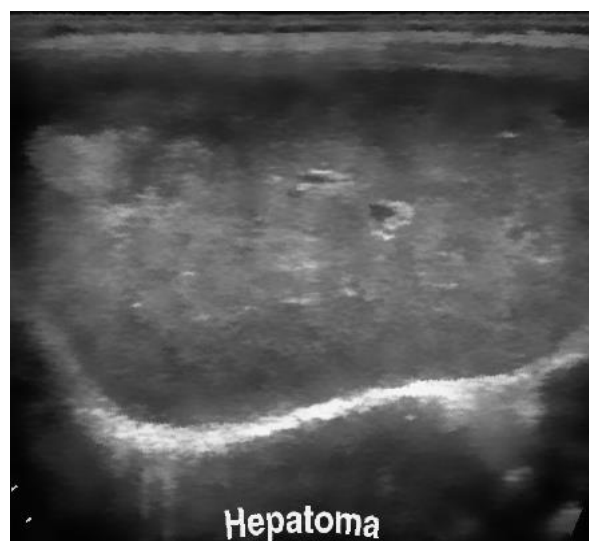
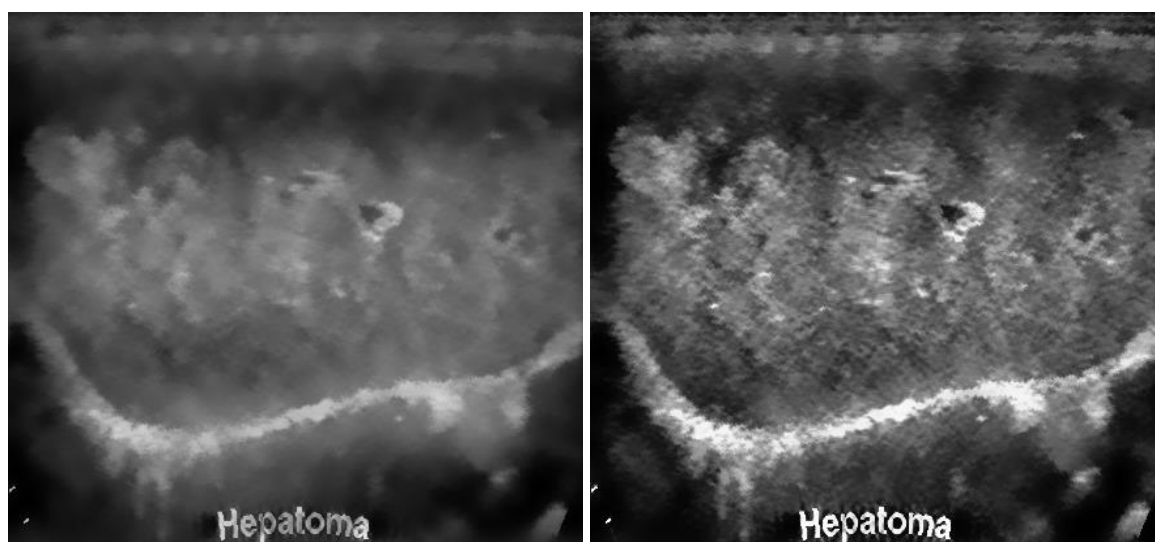


Рис.4. Результат применение двух вариантов МПО к изображению УЗИ рис.2(б). "Классический" МПО - (а). Модифицированный МПО - (б).



а)



б)

в)

Рис.5 Результат применения Билатеральной фильтрации к изображениям рис.2(б) (исходное) - (а), к рис.4(а) ("классический" МПО) - (б), к рис.4(б) (модифицированный МПО) - (в).

Поскольку спекл-шум является внутренне присущ ультразвуковым изображениям, то избавиться от него только с помощью МПО не получается. Однако заметим, что перенормировка на УОС, особенно модификация с "приподнятыми" высокими частотами, выявляет (усиливает) отдельные детали исследуемого изображения. Естественно, это происходит и со спеклами. Поэтому, как дополнительный этап обработки, предлагается применить Билатеральную фильтрацию. Это позволит сгладить спеклы с сохранением четких границ объектов. В качестве контрольного варианта (для

сравнительного анализа) применим Билатеральную фильтрацию сразу (до каких-либо обработок) и к исходному изображению - к рис.2(б). Рис.5 иллюстрирует результат применения БФ к изображениям рис.2(б), рис.4(а) и рис.4(б).

Произведём обратную деформацию прямоугольных изображений в секторальные. Результат этой операции представлен на рис.6. На рис.6(а) для сравнения представлено исходное исследуемое изображение без какой-либо дополнительной обработки. Рис.6(б) представляет собой Билатеральную фильтрацию сразу (до каких-либо обработок) к исходному изображению. Рис.6(в) - результат применения "классического" МПО с последующей БФ. Рис.6(г) - применение модернизированного МПО плюс Билатеральная фильтрация.

Если внимательно изучить изображения, представленные на рис.6, то можно сделать заключение о том, что даже без применения МПО, Билатеральная фильтрация (рис.6(б)) хорошо справляется с выделением контуров значительных по размеру объектов, при этом сглаживая спекл-шум. В этом случае "классический" МПО (рис.6(в)) может добавить только, если так можно выразиться, ощущение объёмности изображения. Гораздо более явно "объёмность" и, что самое главное, резкость контуров вкупе с повышением общей контрастности изображения УЗИ даёт модернизированный МПО плюс БФ (рис.6(г)).

Оценивать эффективность методов по улучшению качества ультразвуковых изображений по критериям используемым в других задачах не целесообразно. Например, сглаживание спекл-шума "в лоб" может привести к снижению общей детализации изображений, хотя, например, СКО в плавающем окне будет показывать явное улучшение. Таким образом последнее слово должно остаться за экспертами - медицинскими специалистами в данной области. Это заявление можно считать приглашение к творческому научному сотрудничеству всех заинтересованных - как практикующих врачей, так и производителей медицинской техники.

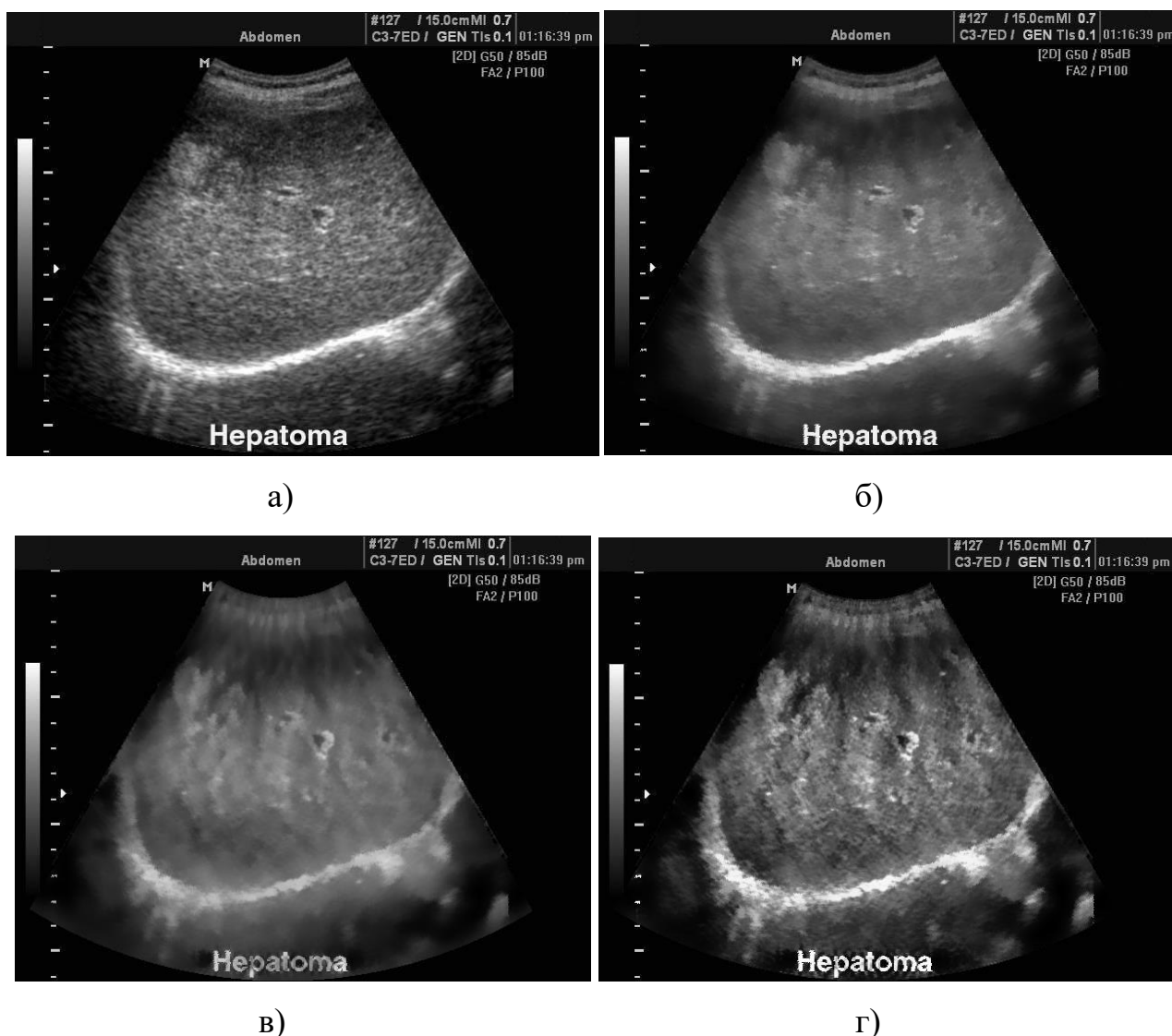


Рис.6. Исходное изображение УЗИ - (а) и результаты его обработки (все с применением развёртки из секторального в прямоугольное и обратно): БФ к исходному - (б), "классический" МФ плюс БФ - (в), модернизированный МФ плюс БФ - (г).

Необходимо отметить, что если применить Медианную фильтрацию (МФ) либо непосредственно к исходному изображению рис.2(б) (т.е. с применением развёртки из секторального в прямоугольное и обратно), либо к изображениям полученным с помощью двух вариантов МПО (рис.4(а) и рис4(б) с аналогичными трансформациями прямоугольник - сектор), то становится очевидно, что наряду со сглаживанием спеклов, происходит снижение общей контрастности и увеличение размытости границ объектов - рис.7.

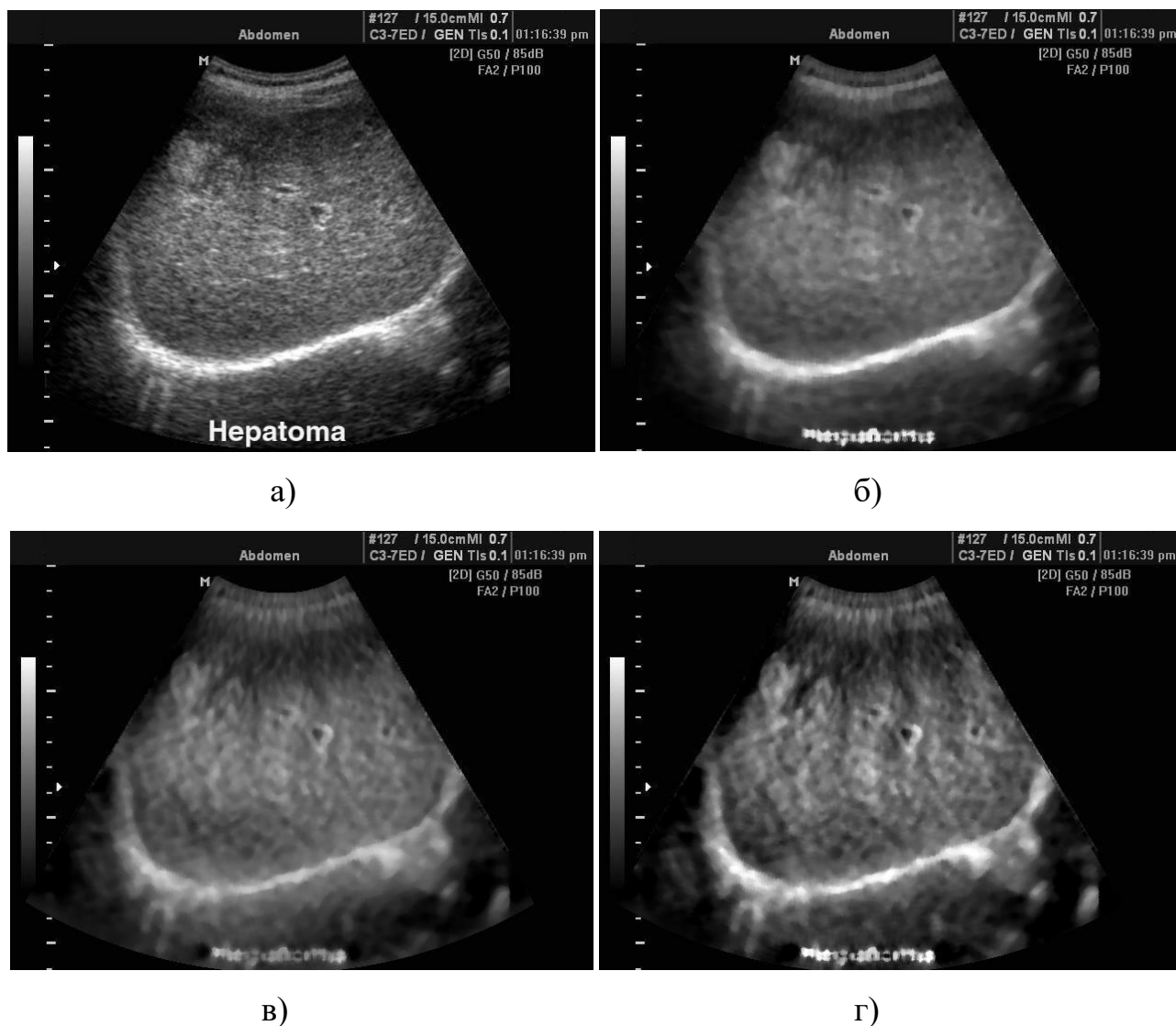


Рис.7. Исходное изображение УЗИ - (а) и результаты его обработки (все с применением развёртки из секторального в прямоугольное и обратно): МФ к исходному - (б), "классический" МПО плюс МФ - (в), модернизированный МПО плюс МФ - (г).

Потеря деталей при медианной фильтрации наглядно проявляется на рис.7(б), рис.7(в) и рис.7(г) как нечитаемая подпись "Hepatoma" внизу рисунков. Дело в том что обработка захватывала эту подпись, воспринимая её как часть изображения. В то же самое время МПО и Билатеральная фильтрация оставляют возможность исследователю вполне уверенно идентифицировать все буквы в слове "Hepatoma". В этом можно убедиться изучив рисунки 4, 5 и 6. Таким образом, при обработке изображений УЗИ, наиболее удачным следует

признать сочетание модернизированного метода перенормировки с ограничением с последующей билатеральной фильтрацией - рис.6(г).

Заключение

В работе предложено и протестировано применение адаптированных методов обработки цифровых изображений при ультразвуковых исследованиях, с целью повышения точности диагностики различных заболеваний. Выяснено, что наиболее удачным следует признать сочетание модернизированного метода перенормировки с ограничением с последующей билатеральной фильтрацией.

Обработка по такому алгоритму позволяет повысить общий контраст изображения, хорошо справляться с определением локализации значимых объектов, при этом сглаживая спекл-шум. Представленные результаты свидетельствуют о существенном повышении качества изображений УЗИ, что может служить вспомогательным инструментарием для медицинских работников при уточнении постановки диагноза. Целесообразность применения тех или иных методов обработки изображений, в соответствии с конкретными целями и задачами, следует оценить профессионалам в своих областях медицины и медицинской техники, которые приглашаются к сотрудничеству.

Литература

1. Achim A., Bezerianos A., Tsakalides P. Novel Bayesian Multiscale Method for Speckle Removal in Medical Ultrasound Images // IEEE Transactions on Medical Imaging. 2001. Vol.20. No.8. P.772-783.
2. Ghazel M., Freeman G.H., Vrscaj E.R. Fractal image denoising // IEEE Transactions on Image Processing. 2003. Vol.12. No.12. P.1560 - 1578.
3. Илюшин С.В. Подавление спекла на медицинских ультразвуковых изображениях при помощи фрактального кодирования. // Т-Comm. 2011. №3. С.22–26.
4. Кокошкин А.В., Коротков В.А., Коротков К.В., Новичихин Е.П. Использование метода перенормировки с ограничением для восстановления искаженных изображений при наличии помех и шума с неизвестными

- параметрами. // Журнал радиоэлектроники [электронный журнал]. 2015. №7.
URL: <http://jre.cplire.ru/jre/jul15/6/text.pdf>
5. Крапчатова Т. В., Филиппов М. В. Анализ эффективности алгоритмов билатеральной фильтрации. // Наука и образование: Электронное научное издание. 2012. №02 . URL: <http://technomag.edu.ru/doc/340957.html>
6. Гуляев Ю.В., Зражевский А.Ю., Кокошкин А.В., Коротков В.А., Черепенин В.А. Коррекция пространственного спектра, искаженного оптической системой, с помощью метода опорного изображения. Часть 3. Универсальный опорный спектр // Журнал радиоэлектроники [электронный журнал]. 2013. №12. URL: <http://jre.cplire.ru/jre/dec13/3/text.html>
7. Tomasi C., Manduchi R. Bilateral filtering for gray and color images //Proc. of International Conference on Computer Vision, IEEE. 1998. P.839–846.
8. Кокошкин А.В., Коротков В.А. Программа реализации метода перенормировки с ограничением для обработки радиоизображений. Свидетельство о государственной регистрации программы для ЭВМ: № 2016661952 от 26.10.2016 г.

Для цитирования:

Кокошкин А.В. Применение метода перенормировки с ограничением к обработке медицинских ультразвуковых изображений. Журнал радиоэлектроники [электронный журнал]. 2020. №10. <https://doi.org/10.30898/1684-1719.2020.10.1>